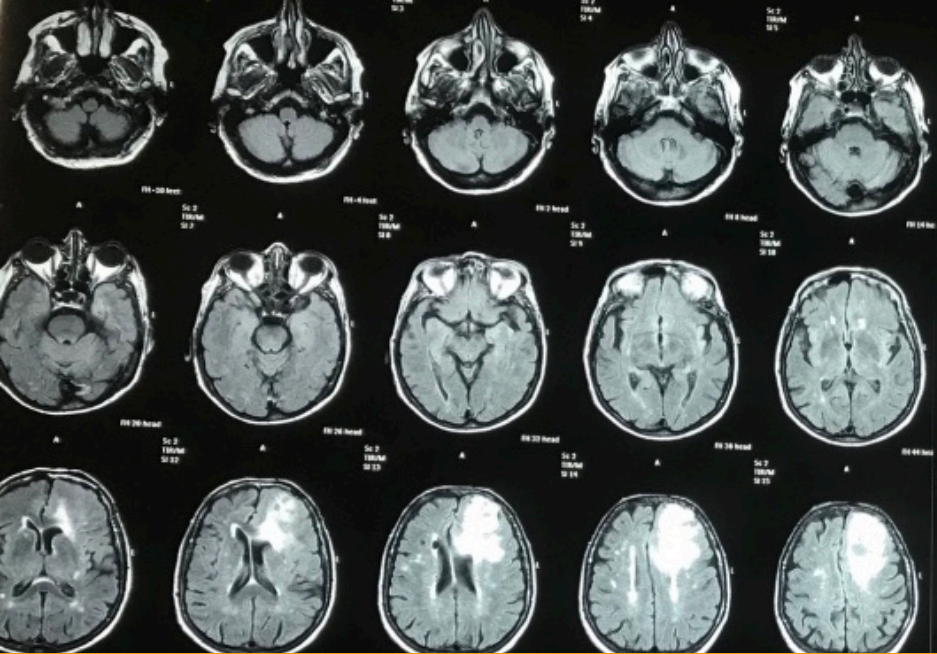
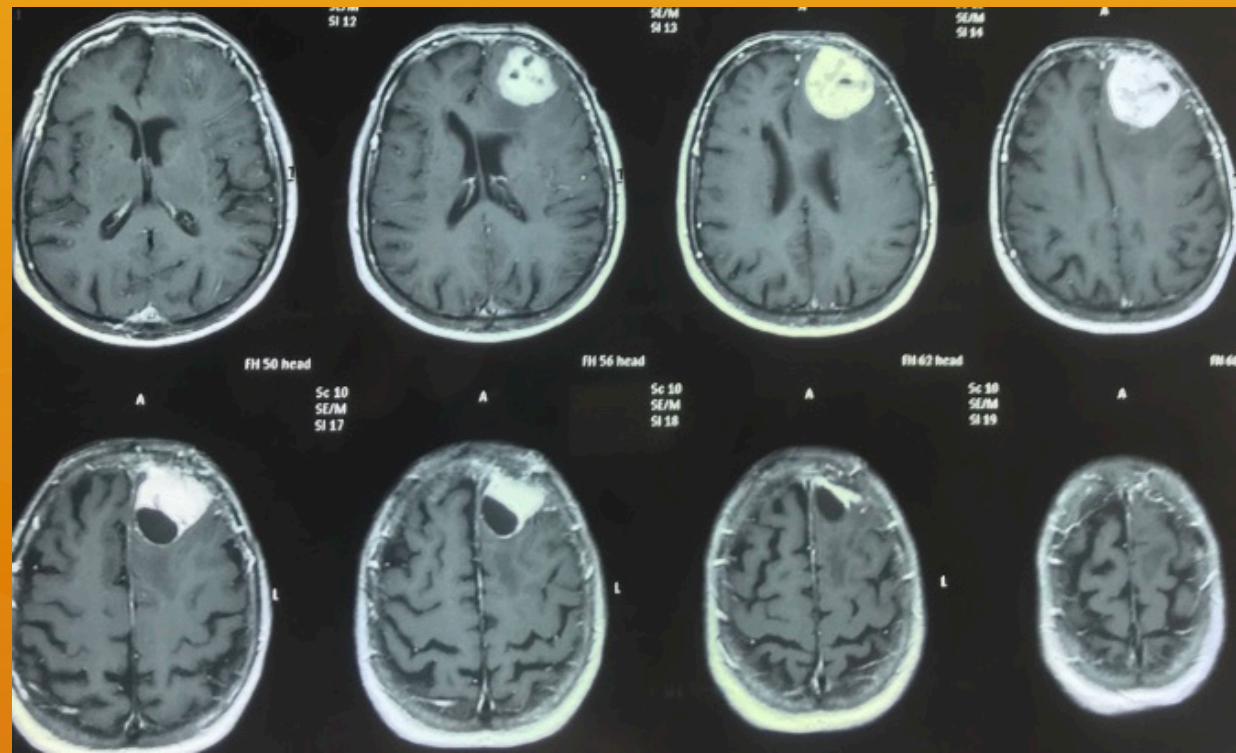
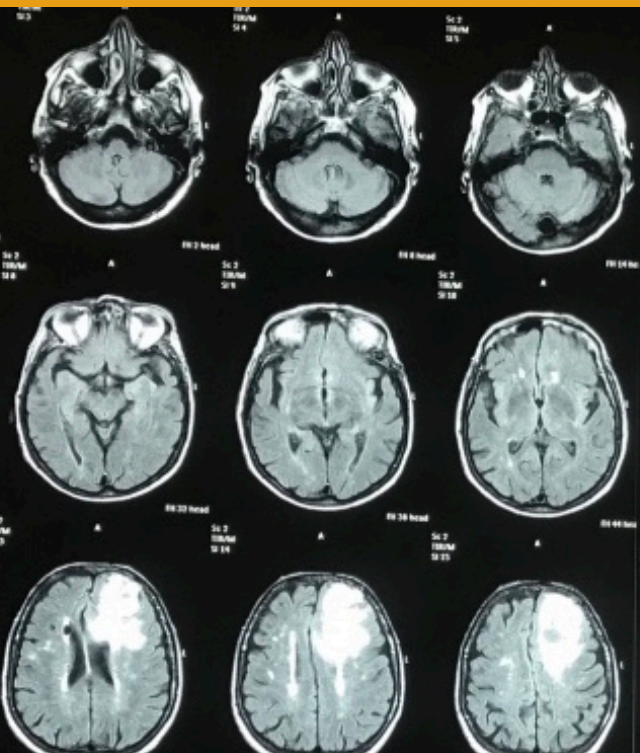


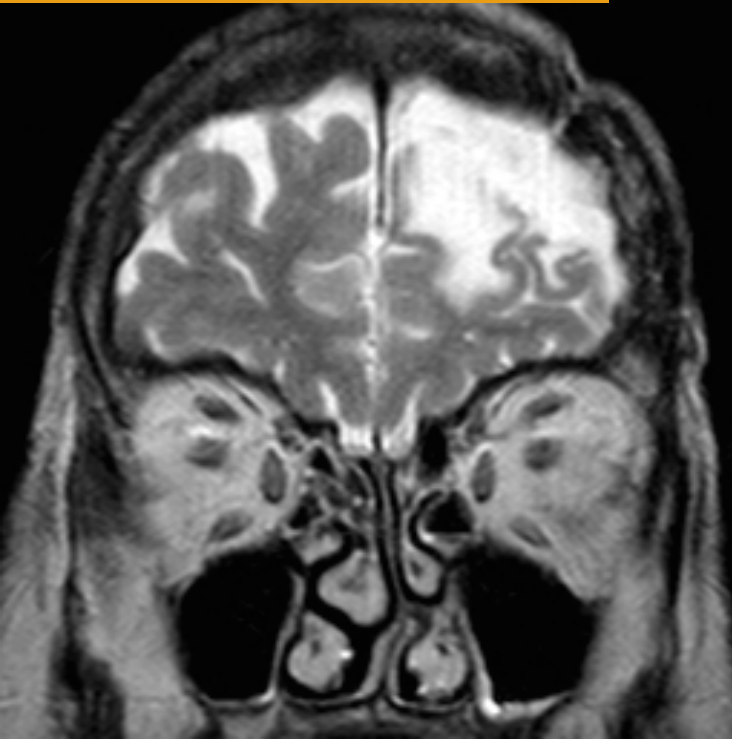
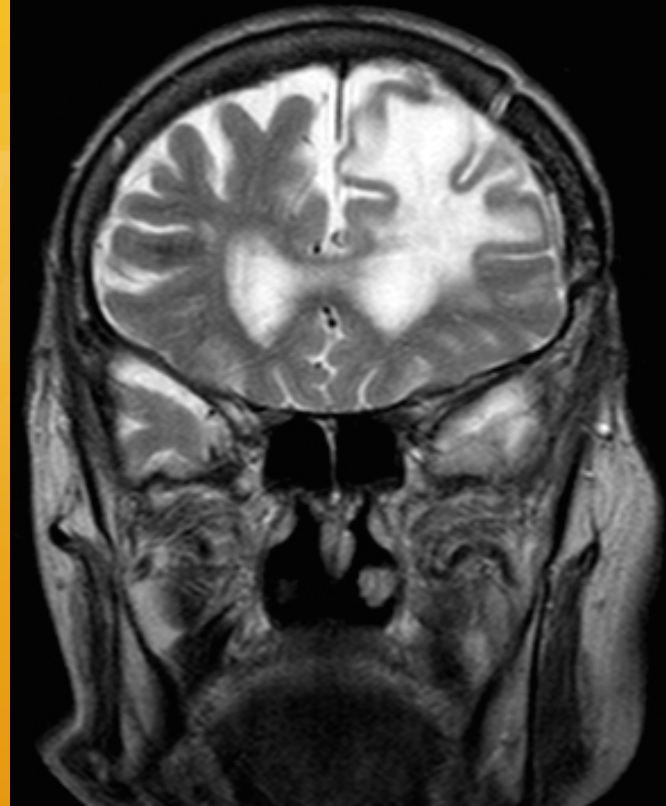
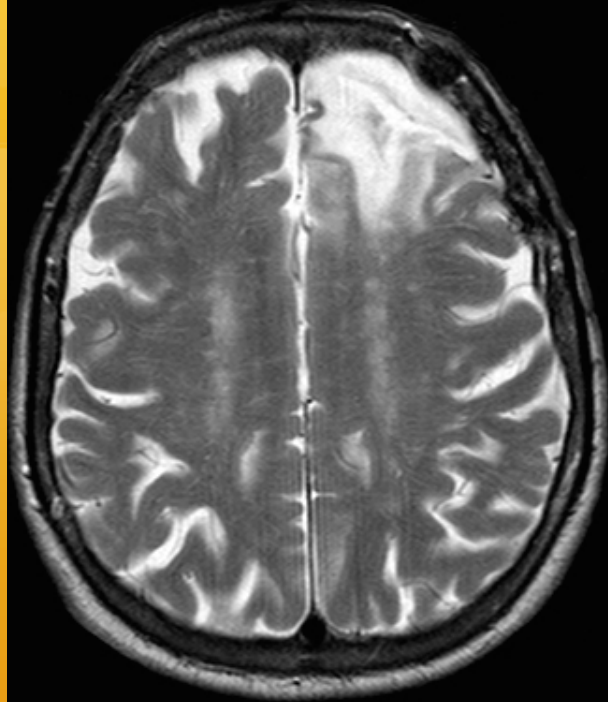
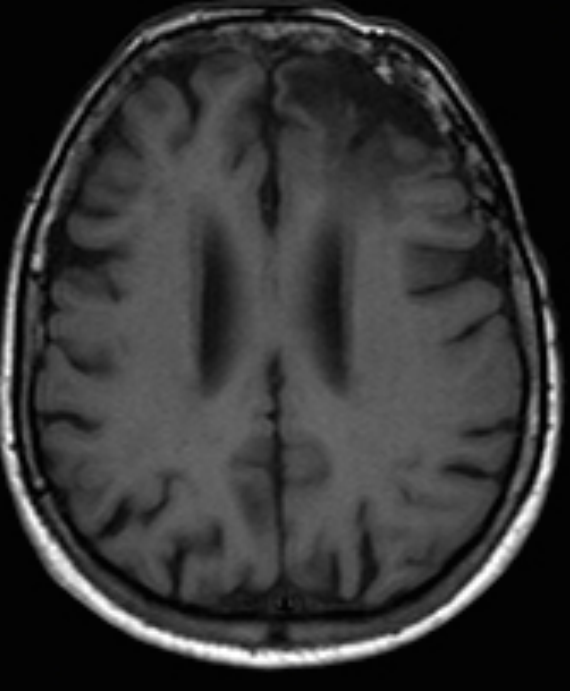
MENINGIOMA CONVESSITA' FRONTALE

D. G.



TC CEREBRALE: Lesione espansiva intrassiale disomogeneamente ipodensa edemigena estesa a dito di guanto in sede sottocorticale frontale sinistro ed una seconda componente similcistica di cm 2,8 x 1,6 che raggiunge la corticale adiacente. Altre areole a densità fluida del diametro medio di 8 mm. Sii documentano cranialmente alla prima. La suddetta lesione esercita effetto compressivo sul corno frontale del ventricolo laterale sinistro. . Linea mediana in asse.





RMN POSTOPERATORIA. Esiti chirurgici in sede prefrontale sinistra. Lembo osseo in buona posizione. Malacia cortico-sottocorticale stabilizzata con dilatazione focale degli spazi liquorali periencefalici. Cavità poroencefalica in regione frontale destra.. Moderatamente e diffusamente ridotta la superficie corticale. Insufficienza ipossica cronica bilaterale di grado medio – lieve ncarico della sostanza cerebrale opra tentoriale. Non apprezzabili esiti lacunari.

