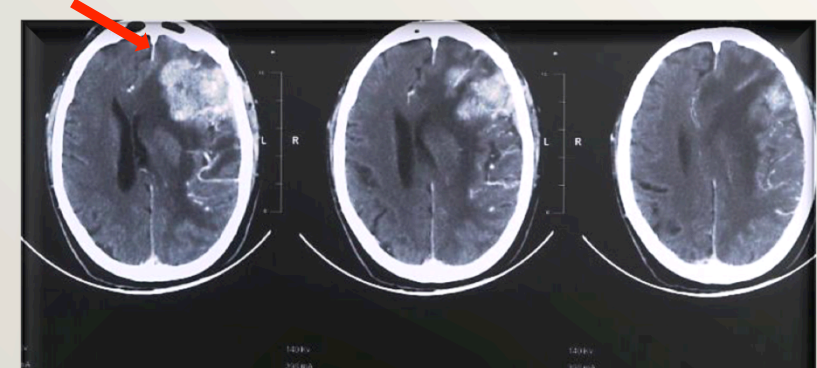
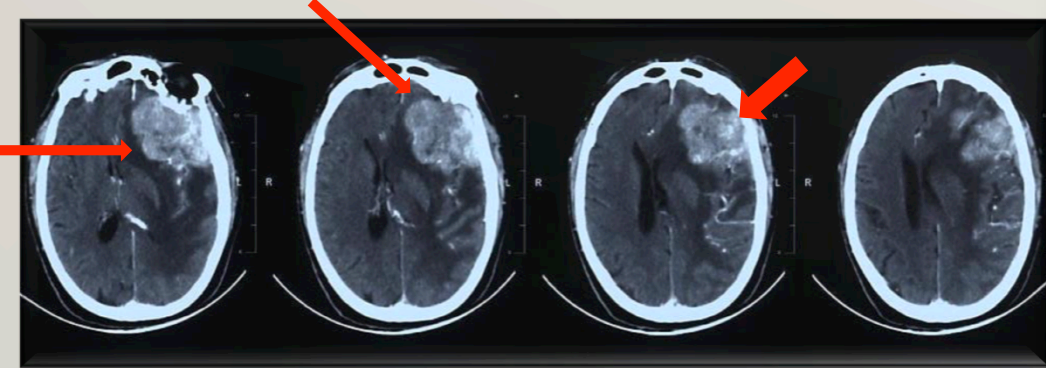
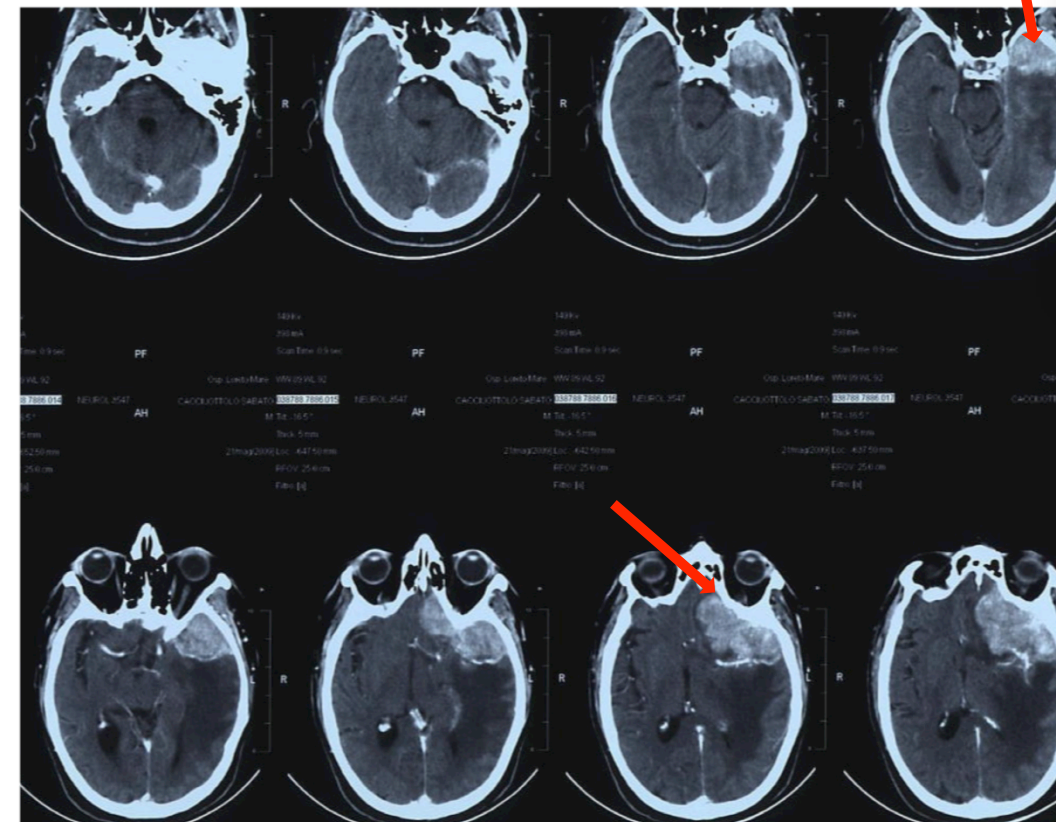
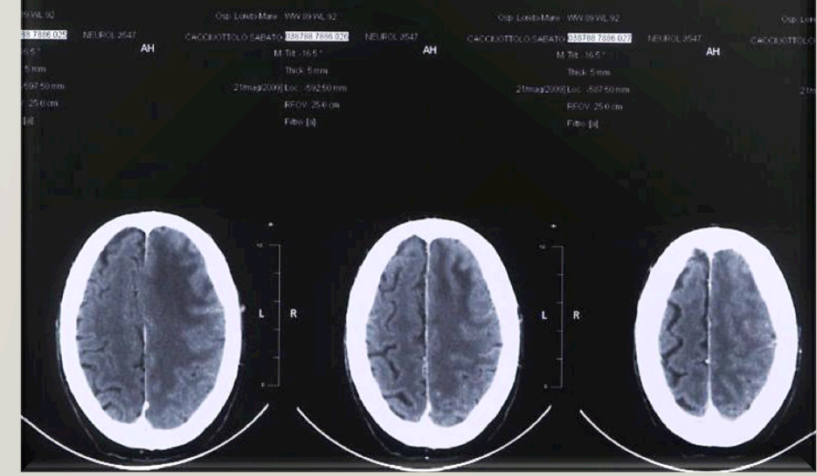


MENINGIOMA DELLO PTERION DX

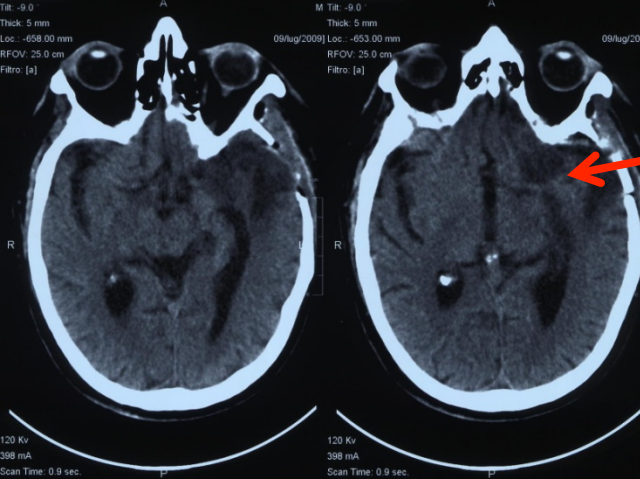
P. di anni 80. In pieno benessere ha presentato crisi convulsiva generalizzata seguita da emiparesi destra ed afasia.



La TC del cranio senza e con contrasto evidenzia una estesa formazione extrassiale iso – iperdensa, a margini lobulati, in regione fronto-temporale sin, dotata di intensa impregnazione post-contrastografica. . Evidente calcificazione intratumorale.

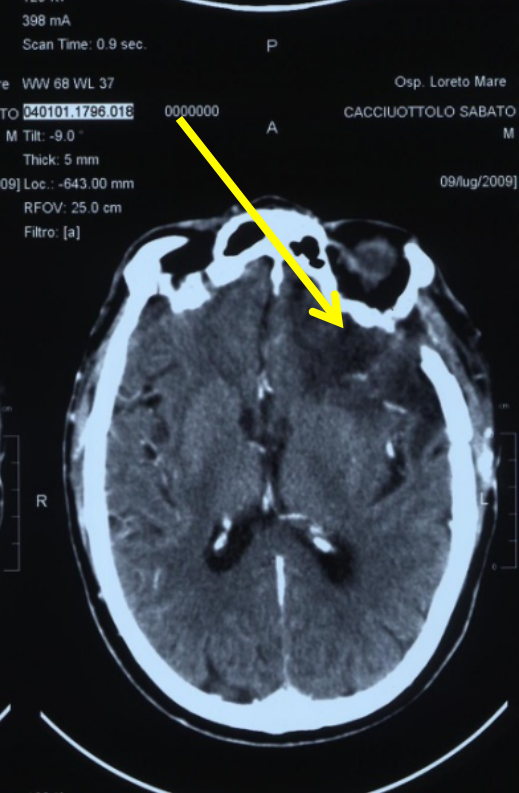
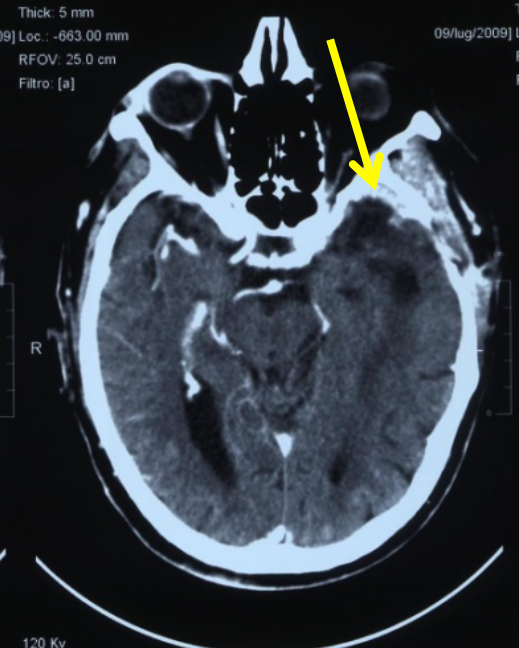
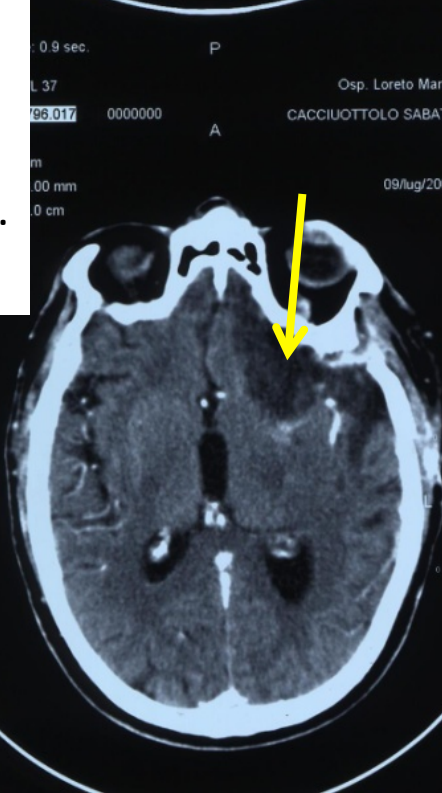
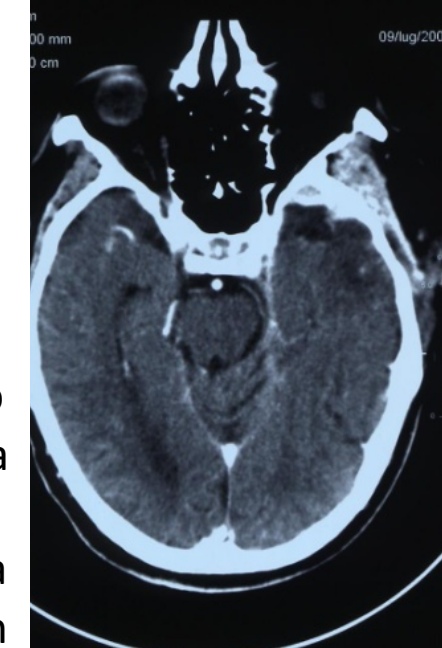
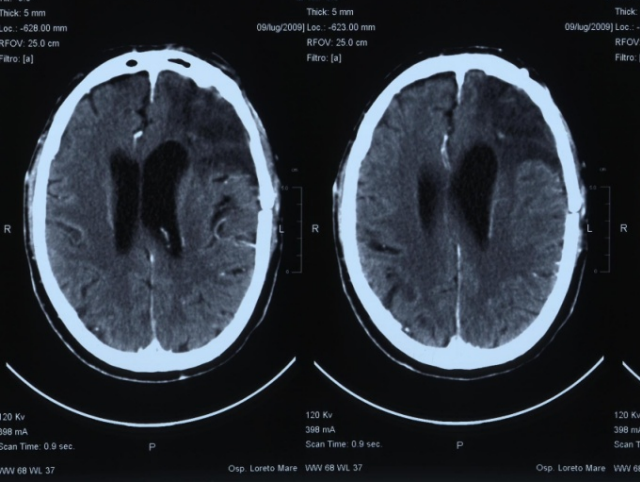
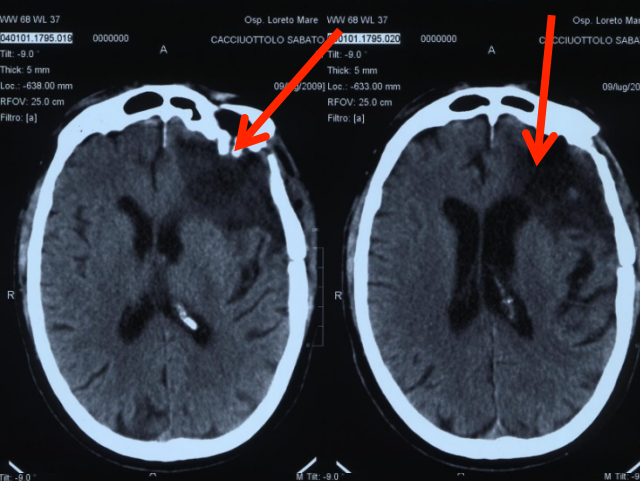


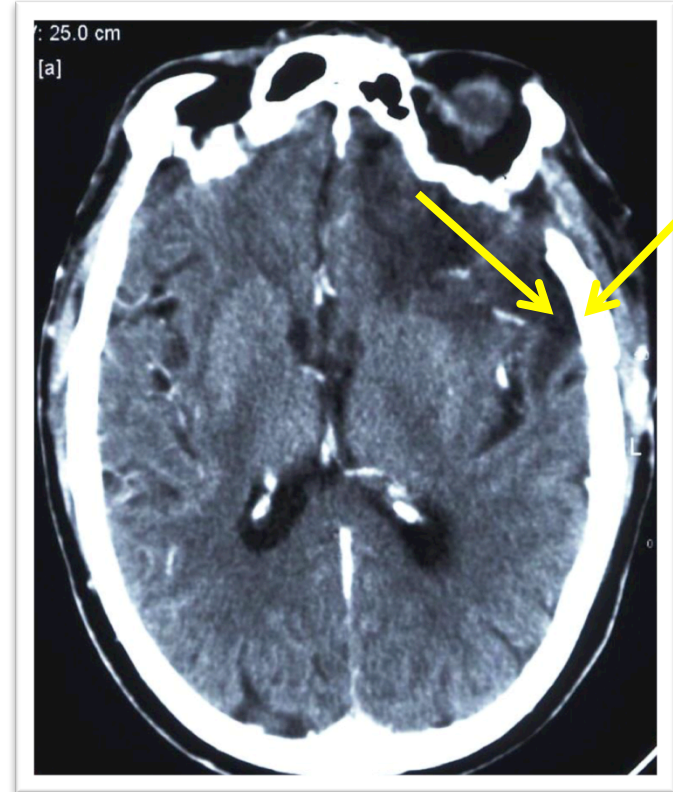
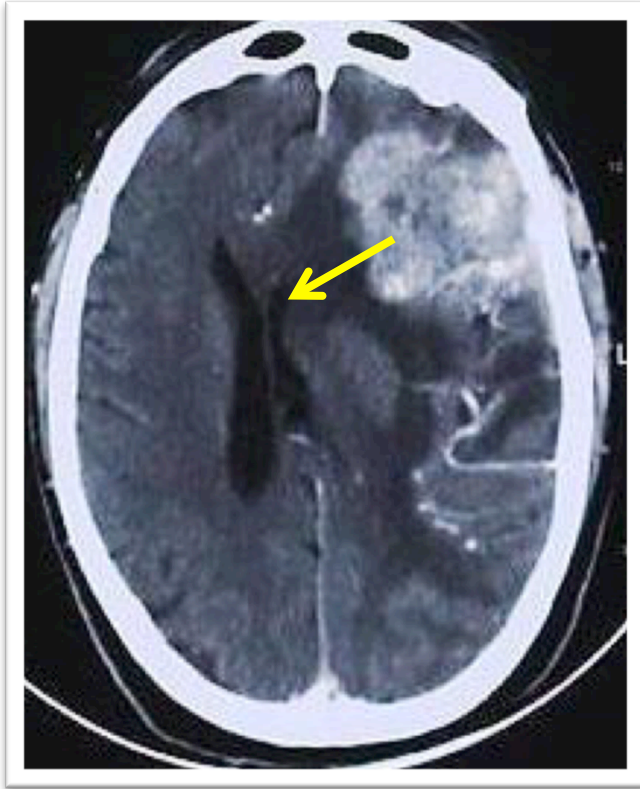La massa è in rapporto di contiguità con l'ala sfenoidale sinistra. Essa mostra estensione caudale verso il giro retto omolaterale ed il planum sfeno-etmoidale, cranialmente raggiunge il polo frontale e medialmente esercita effetto compressivo sull'insula.



TC CRANIO SENZA E CON GADOLINIO

L'esame
postoperatorio
evidenzia l'area
malacica in
corrispondenza
della lesione in
precedenza
descritta ed
attualmente
non più visibile.





La neoplasia asportata completamente determina la rapida risoluzione della dislocazione delle strutture della linea mediana. Nella foto a sinistra si evidenzia la compressione del ventricolo laterale sinistro e lo spostamento di tutto il sistema ventricolare verso destra. Nella foto a destra, dopo l'asportazione del tumore, si evidenzia il ritorno del sistema ventricolare e soprattutto del III ventricolo nella sua sede originaria.