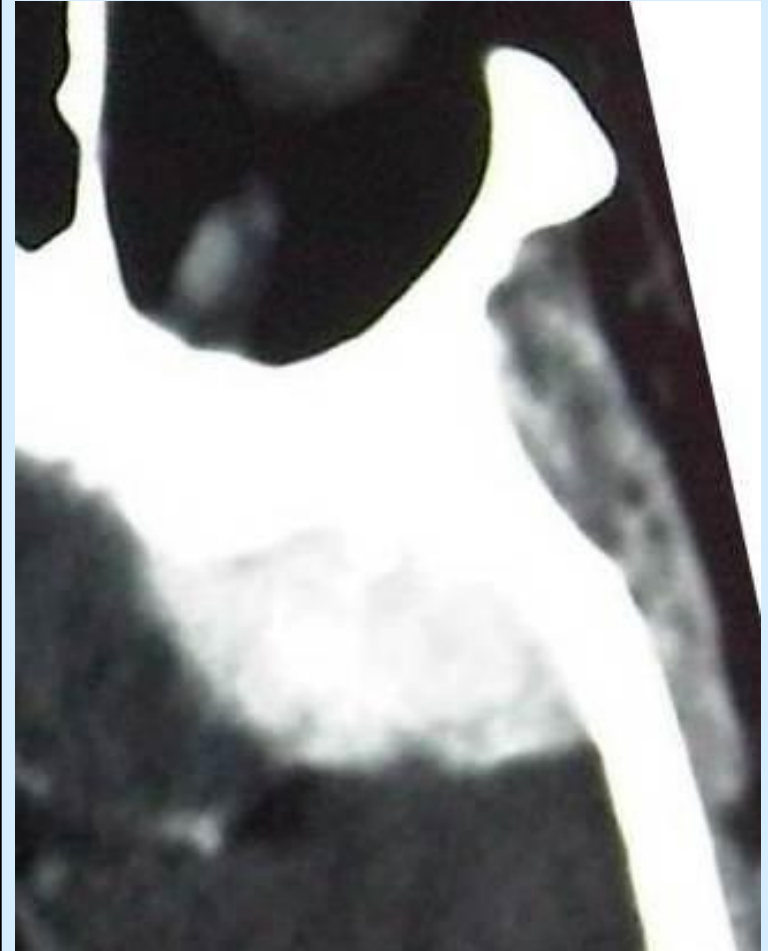
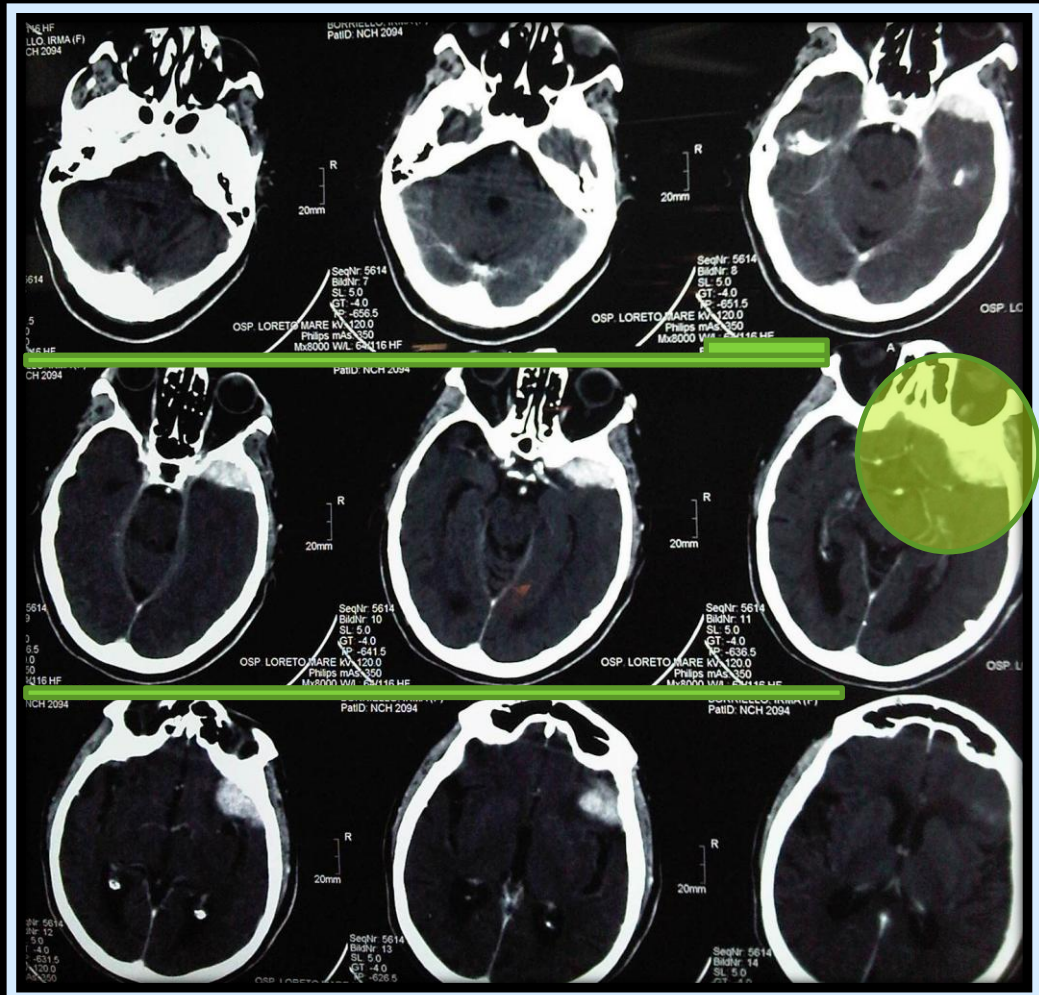


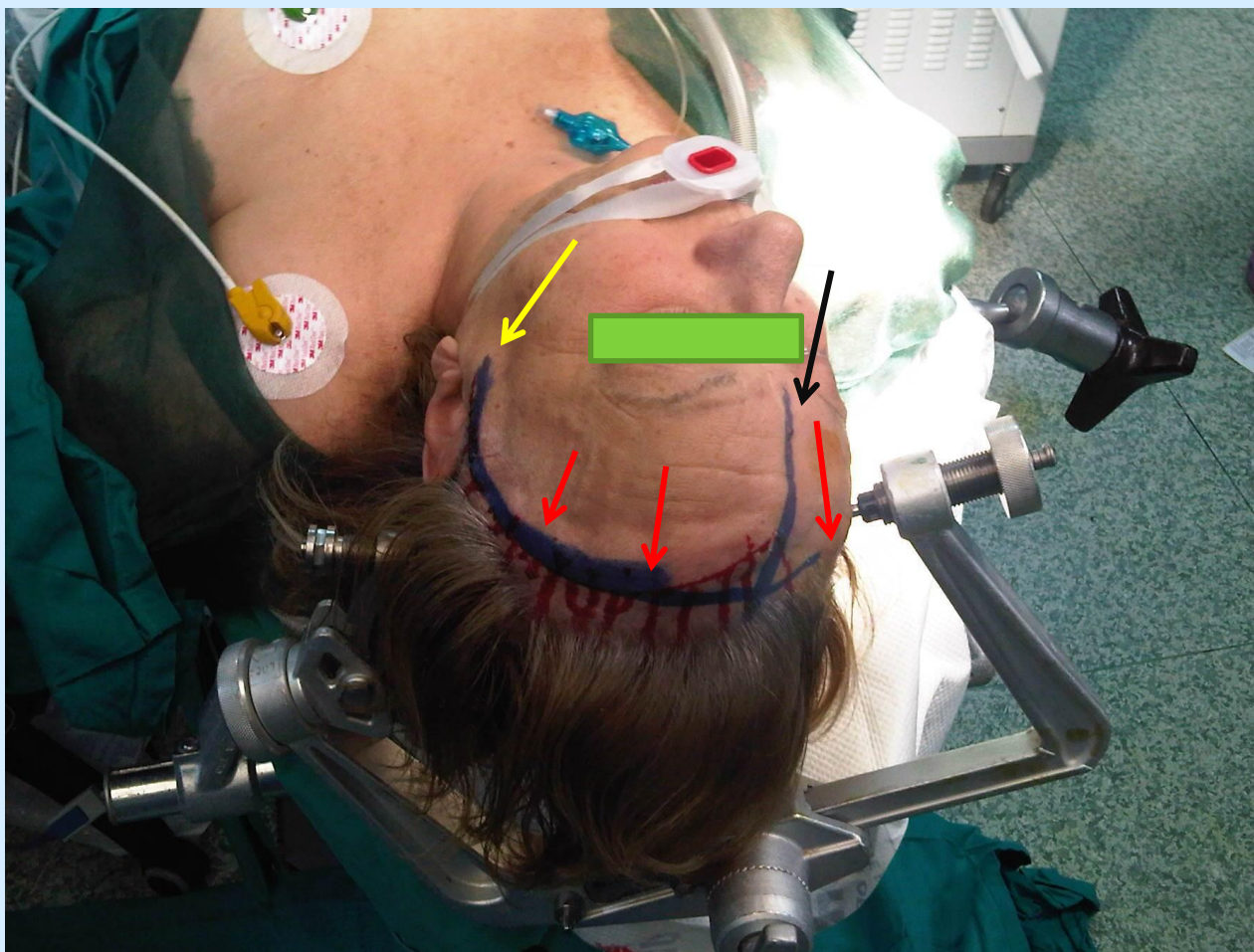
MENINGIOMA DEL POLO TEMPORALE SINISTRO (impianto pterionale)

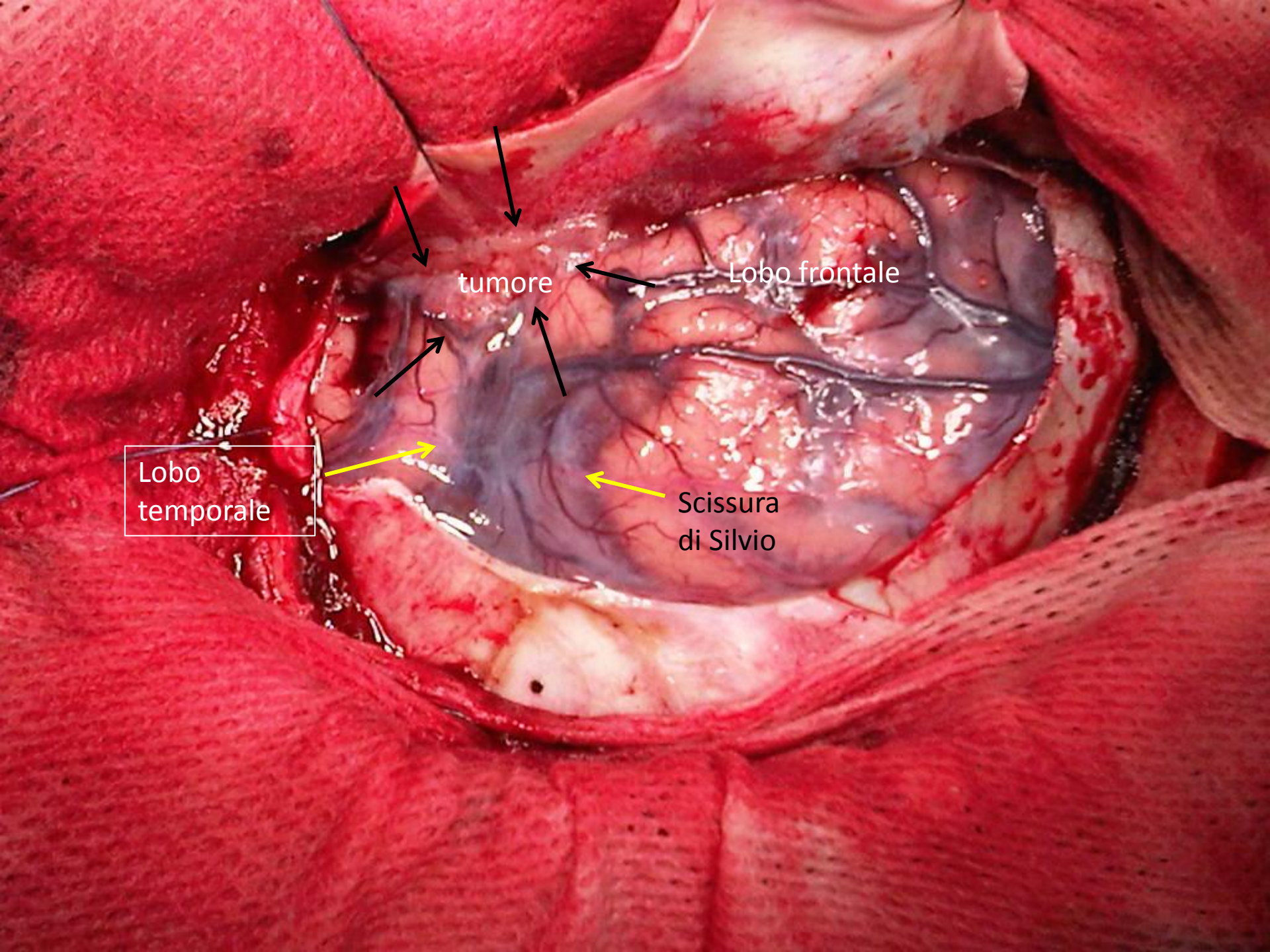
Paziente di anni 70. Ricorrenti episodi di perdita di coscienza. La RMN evidenzia una neoplasia del polo temporale sinistro con impianto sullo pterion.

TC preoperatoria



Posizione





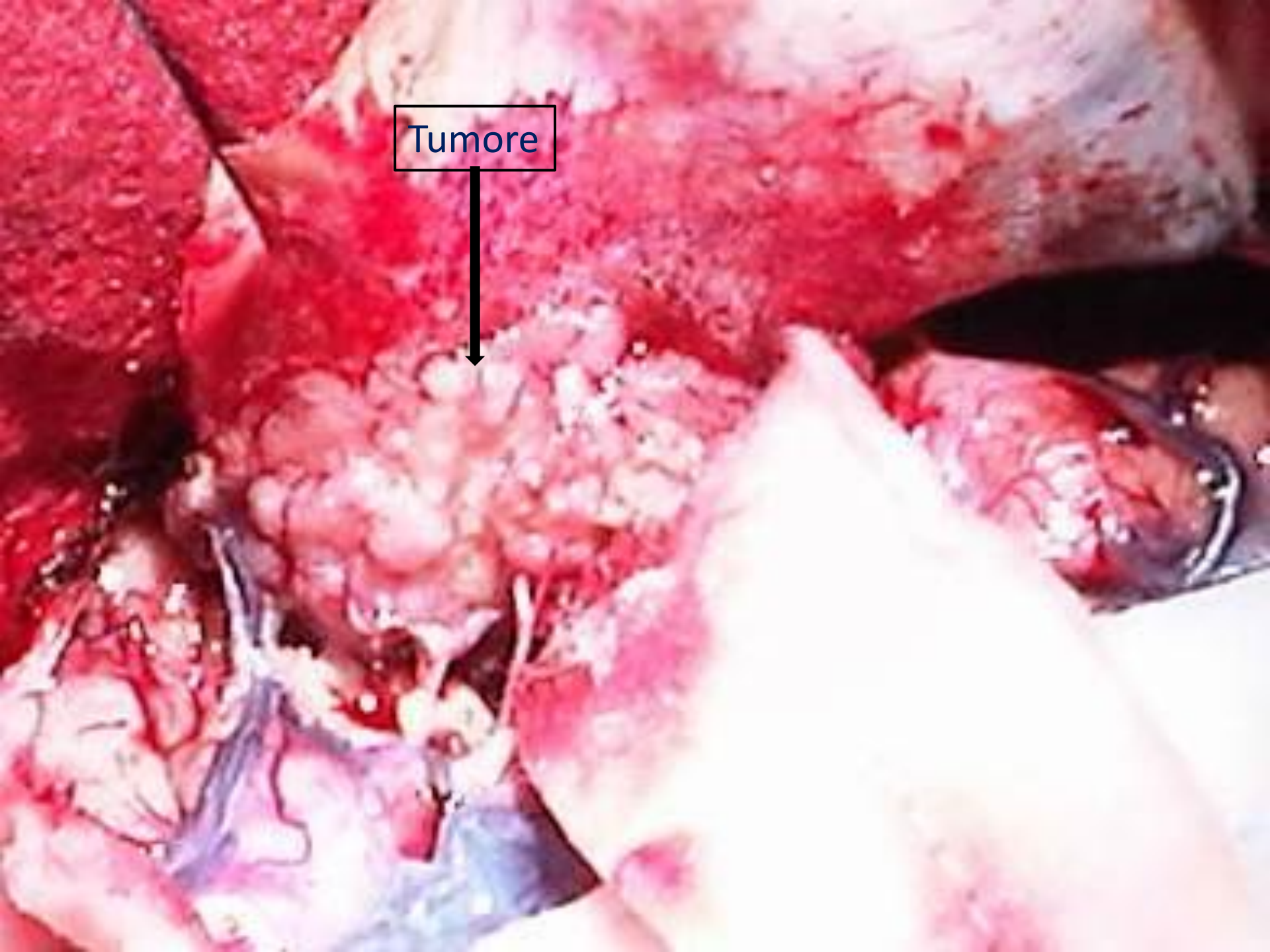
tumore

Lobo frontale

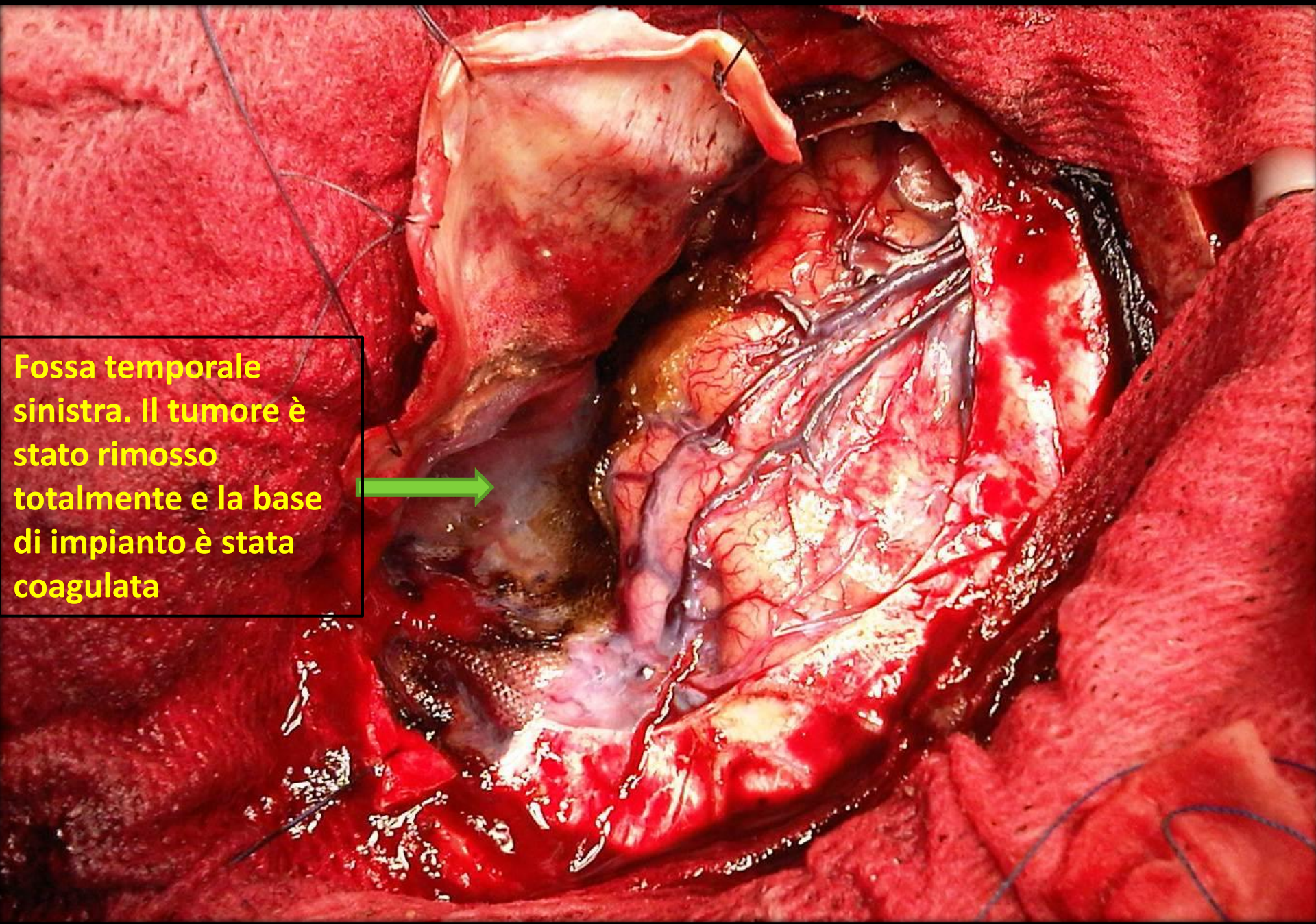

Lobo
temporale

Scissura
di Silvio

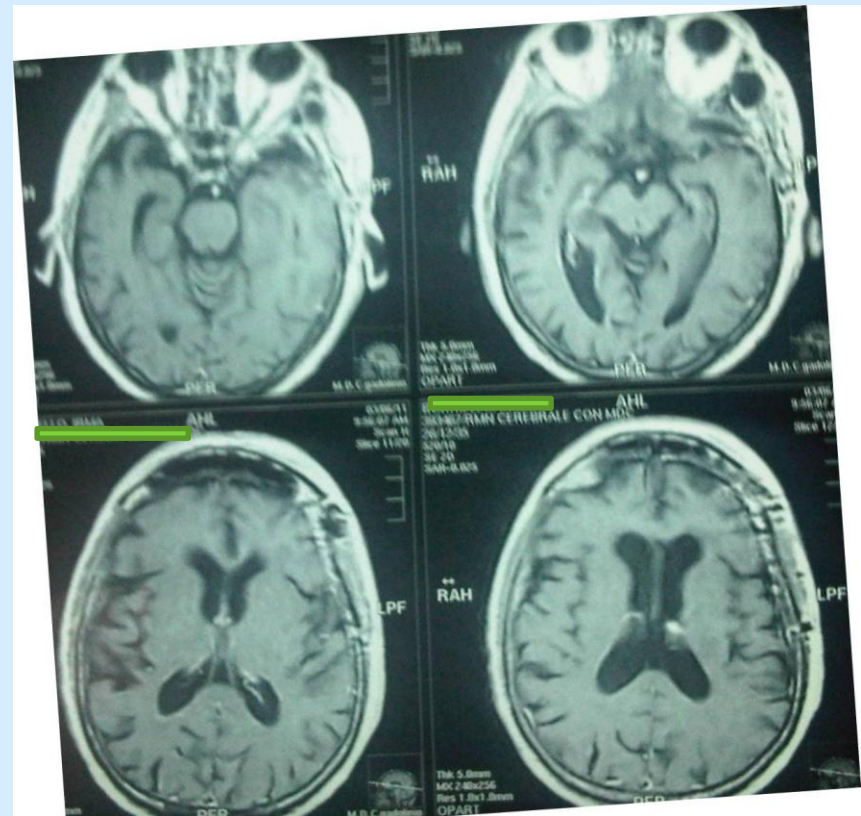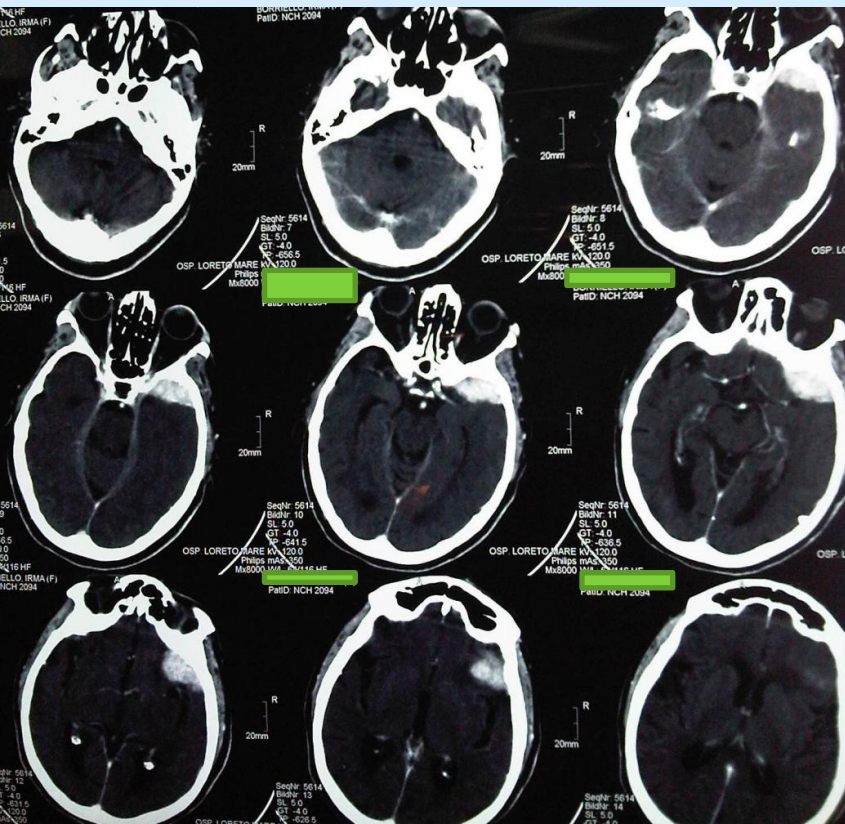
Tumore



Fossa temporale sinistra. Il tumore è stato rimosso totalmente e la base di impianto è stata coagulata



RMN postoperatoria



RMN encefalo postoperatoria

Tutto il tumore appare rimosso. Le frecce rosse indicano l'apice della fossa temporale sinistra precedentemente occupata dalla neoplasia ed attualmente occupata dal polo temporale malacico.

